Aus dem Pathologischen Institut des Städtischen Krankenhauses
München-Schwabing
(Chefarzt: Prof. Dr. *Ludwig Singer*)

# Beitrag zur Frage der angeborenen Erythroblastosen

**Inaugural-Dissertation**

zur Erlangung der Doktorwürde

der Medizinischen Fakultät

der Ludwig-Maximilians-Universität zu München

vorgelegt von

**Josef Hattler**
aus Talhausen

München im Juli 1939

Druck der Universitätsdruckerei H. Stürtz A.G., Würzburg

Gedruckt mit Genehmigung der Medizinischen Fakultät
der Ludwig-Maximilians-Universität zu München

Referent: Prof. Dr. *L. Singer,*
Chefarzt des Patholog. Instituts des Krankenhauses München-Schwabing

R. UNIV.
BIBLIOTHEEK
LEIDEN

Sonderdruck aus
„Zeitschrift für Kinderheilkunde", 62. Band, 1. Heft
(Verlag von Julius Springer, Berlin W 9)

*Meinen Eltern*

*in Dankbarkeit*

Der Krankheitsbegriff „Erythroblastose“ ist keine in sich oder nach außen scharf abgegrenzte Einheit. Als *Rautmann* dem Hydrops congenitus die Bezeichnung foetale Erythroblastose gab, betonte er damit die pathologische, nicht regeneratorische Wucherung des erythropoetischen Gewebes außerhalb des Knochenmarks.

Die Klinik verwandte den Ausdruck zunächst in Analogie zur Leukocytose nur für ein Symptom: die Anwesenheit größerer Mengen von kernhaltigen Roten im strömenden Blut.

In der heute meist gebrauchten Bedeutung sind diese beiden Vorstellungen vereinigt. Wir verstehen darunter eine Gruppe von Krankheiten des Neugeborenen-, Säuglings- und Kindesalters mit folgenden gemeinsamen Symptomen:

1. Dauerndes Kreisen größerer Mengen von Erythroblasten im Blut, 2. gesteigerte Erythropoese des Knochenmarks, 3. extramedulläre, besonders rote Blutbildung in Leber und Milz und Vergrößerung dieser Organe, 4. Anämie.

Eine Zeitlang wurde dieser Symptomenkomplex der Anaemia pseudoleucaemica infantum *(v. Jaksch)* mehr oder weniger gleichgesetzt, was dieser den unangenehmen Beinamen „Sammeltopf“ eintrug und für die Erforschung dieser Krankheiten ein großes Hindernis wurde. Italienische Autoren haben die Parallelität der Erscheinungen mit den Leukämien betont und sprechen von akuten und chronischen Formen erythrämischer Myelose.

Die chronischen Formen, welche sich von der Neugeborenen- und Säuglingsperiode bis ins Kindesalter erstrecken oder hier erst auftreten, sind in letzter Zeit näher erforscht und teilweise schärfer abgegrenzt worden, auf deutscher Seite besonders von *Fanconi* und *Lehndorff*. Im Mittelpunkt des Interesses steht die von *Cooley* zuerst beschriebene Anaemia erythroblastica („Mediterranean Anemia“), eine nur bei Kindern der Mittelmeerrasse vorkommende schwere progrediente Anämie, welche außer dem genannten Symptomenkomplex eine hochgradige

diffuse, zu bestimmter Form von Osteoporose führende Wucherung des erythropoetischen Marks aufweist. Erwähnt seien noch die Marmorknochenkrankheit als ihr Gegenstück und die zahlreichen infektiös (besonders luisch), toxisch und alimentär bedingten Anämien; schließlich angeborene Formen von hämolytischem Ikterus und perniziöser Anämie.

Die in der älteren Literatur berichteten Fälle sind schon klinisch kaum in eine Ordnung einzureihen; um so mehr gilt dies für die seltenen und meist ungenauen pathologisch-anatomischen Befunde.

Hier soll besonders über histologische Untersuchungen an einem Fall von schwerer progredienter Anämie mit angeborener Erythroblastose berichtet werden *.

*Auszug aus der Krankheitsgeschichte:* Das 2. Kind gesunder Eltern. Vater 41, Mutter 28 Jahre. Keine Lues, keine Tuberkulose in der Familie. Frühgeburt im 8. Monat, Kaiserschnitt. Geburtsgewicht 2,35 kg. Wird als 17 Tage alter Säugling wegen seit Geburt bestehender hochgradiger Blässe eingewiesen. Icterus neonatorum normal verlaufen. Bei Geburt wurden Ödeme der Extremitäten beobachtet, welche bei der Aufnahme bis auf geringe Reste zurückgegangen sind. Es bestehen außerdem Vergrößerung der Leber und besonders der Milz, hochgradige Anämie (35% Hb., 1,41 Mill. Ery.), Erythroblastose von etwa 28000, davon etwa $^2/_3$ Normoblasten. Thrombocyten 191000. Am 2. Tag Bluttransfusion 90 ccm i.v.; Blutbild am 3. Tag: Hb. 85, Ery. 3,83, kernhaltige Rote 13000, davon haben die basophilen jüngeren Formen stärker abgenommen, die Normoblasten mit Kernzerfallserscheinungen zugenommen. In weiteren 5 Tagen nehmen Hb. und Ery. etwas zu: auf 100 Weiße nur mehr 1 Normoblast im Blutbild. Weiterbestehen bleiben mäßige Aniso-, besonders Makrocytose, starke Polychromasie, geringe Poikilocytose (Verlauf und Therapie s. Kurve!). Entlassung in ordentlichem Allgemeinzustand mit Gewichtszunahme. Vom 4.—10. Lebensmonat, außerhalb klinischer Beobachtung, schritt die Anämie viel langsamer fort als früher. Außer zeitweise unerklärlich auftretenden Temperatursteigerungen keine Allgemeinerscheinungen. Bei Wiederaufnahme Milz noch viel größer, Erythroblasten im Blut. In der Folge häufige katarrhalische Infekte, labiler Blutstatus, der von großen Bluttransfusionen zeitweise auffallend wenig beeinflußt wird. Ein sehr schwerer Infekt des Nasen-Rachen-Raumes führt zum Exitus.

Über die Therapie ist zusammenfassend zu sagen, daß Feomettae und Pernaemyl ohne sichtbaren Einfluß auf das Blutbild bleiben. Rohleber wird nicht vertragen. Transfusionen haben nicht einmal überzeugenden symptomatischen Erfolg: sie bringen zwar die Erythroblasten zum Zurückgehen, doch mengenmäßig tritt das zugeführte Blut im 2. Krankheitsabschnitt oft kaum in Erscheinung (Abb. 1).

Die *hämatologischen Charakteristica* sind: Progredienz der Anämie, zunehmende Hyperchromie, Makrocytose, fast unbedeutende Poikilocytose, hochgradige Polychromasie, Ansteigen der Reticulocyten auf über 20%. Die Erythroblastenkurve verläuft der des Hb. und der Ery. entgegengesetzt. Das weiße Blutbild zeigt in der 1. Hälfte niedrige Werte, Fehlen unreifer Formen, später treten diese zusammen mit der

* Es handelt sich um den Fall Schrei., den *Pache* in der Arbeit: „Die Neugeborenen-Erythroblastose als Familienkrankheit." Z. Kinderheilk. **59**, 73 (1938) u. **61**, 86 (1939) aufführt.

Leukocytose auf. Einmal tritt nach Transfusion eine Eosinophilie von 20% auf. Blutplättchen sinken unter 50000. Nach dem klinischen Verlauf muß die Anämie als hämolytisch aufgefaßt werden, obwohl uns über Resistenz der Erythrocyten und den Blutfarbstoffwechsel keine Angaben vorliegen. Kugelzellen wurden unter den Roten nie beobachtet.

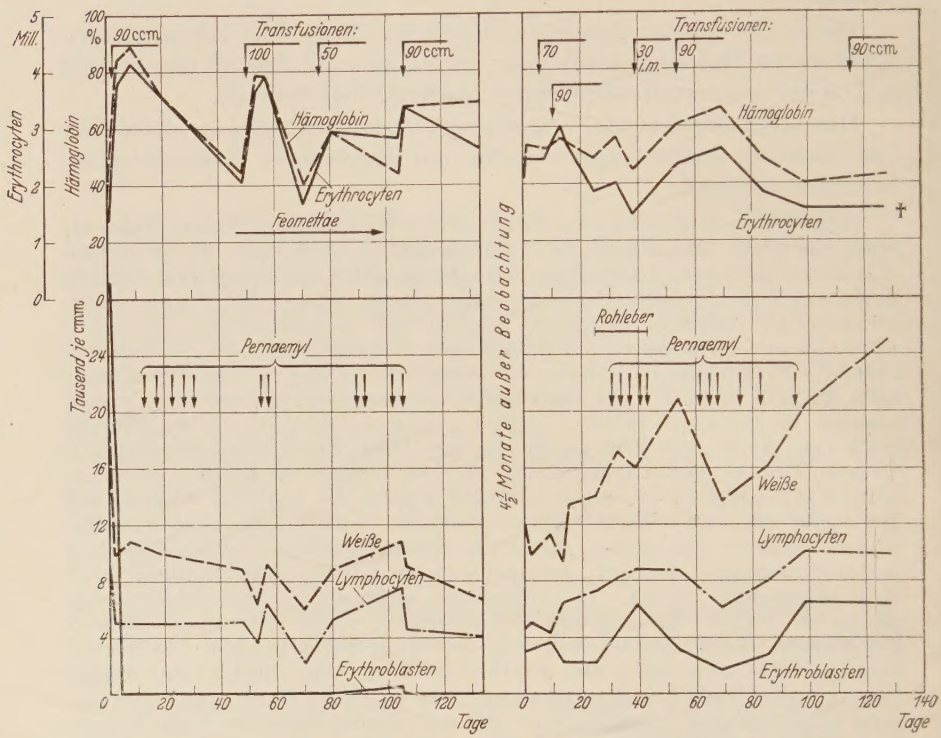


Abb. 1. Blutbildkurve. Oben Hb. und Ery., unten absolute Werte von Erythroblasten, Weißen, Lymphocyten.

*Auszug aus dem Sektionsbericht* (seziert 9 Stunden p. m.): $1^1/_4$jähriges männliches Kleinkind. Körperlänge 72 cm, Gewicht 7,0 kg. Haut äußerst blaß, Abdomen aufgetrieben. Leberrand und Milzpol 2 Querfinger unterhalb des Rippenbogens. Darm gebläht. Retropharyngeales Gewebe bis ins Mediastinum hinein vereitert, mit einzelnen gekammerten Abscessen. Kein Zusammenhang der Eiterung mit Lymphknoten, Schilddrüse, Trachea. Lymphfollikel des Zungengrundes und Rachens, Tonsillen reichlich entwickelt. Halsvenen frei. Thymus reduziert. Herz im ganzen dilatiert, Muskulatur hellbraun, schlaff. Lungen ziemlich voluminös, Pleura ödematös, Parenchym etwas gallertig, Blutgehalt in den hinteren Abschnitten mäßig vermehrt, sonst vermindert. Bronchien mit gelblichtrüber Flüssigkeit, Trachea ziemlich stark vereitert. Die Milz 12:7:4 cm, 240 g, sehr fest, tiefeingekerbt, Kapsel glatt, etwas verdickt. Parenchym sehr blutreich, zäh-fibrös. Schnittfläche glatt, fest, mit atypischer Zeichnung, feinsten grauen bis rötlichen Flecken, Gerüstwerk deutlich. In der Umgebung des Pankreas stark vergrößerte,

blasse Lymphknoten. Gallenwege frei. Leber groß, mit blaßgelblichem bis bräunlichem Parenchym, Läppchenzeichnung erkennbar. Nebennieren mit blaßgelber Rinde, schmalem Mark. Nieren mit gut abstreifbarer Kapsel, nicht groß, blaß, Zeichnung etwas undeutlich. Beckenorgane o. B. Femurschaftmark dunkelgraurot, ziemlich fest. Schädel und Gehirn o. B. Knöchernes Skelet, Schädeldach, Wirbel, Rippen von gehöriger Dicke, keine Rachitiszeichen.

*Histologische Untersuchung.* Fixierung: Formol, Bouin, Maximow; Gefrierschnitte und Paraffineinbettung. Färbungen: van Gieson, Azan, Giemsa, kombin. n. Pappenheim, Methylgrün-Pyronin, Sudan, Turnbull, Oxydasereaktion, Gitterfaserdarstellung in der Milz mit Silberimprägnation nach *Bielschowsky,* Modifikation von *Matsui Yoshio.*

*Herzmuskel.* Unregelmäßig streifige Verfettung, stellenweise scholliger Zerfall von Muskelfasern und kleine histiocytäre Infiltrate mit spärlichen neutro- und eosinophilen Leukocyten. Vereinzelt feinste Schwielen. Kein Hämosiderin.

*Lungen.* Pleura, besonders der Unterlappen, etwas fibrös verdickt, aufgelockert, mit kleinen dichten Rundzellenherden. In den Unterlappen atelektatische Bezirke, Interstitium etwas verbreitert, sehr zellreich. Alveolen enthalten teilweise ein seröses Exsudat mit abgestoßenen Alveolarepithelien, vereinzelten Leukocyten und Rundzellen. In den Bronchien und Bronchiolen starke Desquamation und leukocytäre Exsudation. Die angeschnittenen Gefäße enthalten im Blut massenhaft Kernhaltige, davon viele in Karyorhexis. In einigen Capillaren wurstförmig ausgezogene typische Megakaryocyten. Nirgends Hämosiderin.

*Nieren.* Subkapsulär vereinzelt Kanälchensprossen und unreife Glomeruli. Keine entzündlichen Veränderungen. Kanälchenepithelien mit reichlich feinen Lipoidtröpfchen. Perivasculäres Bindegewebe und lockeres Bindegewebe des Hilus ohne jede zellige Infiltration. Geringer Blutgehalt, kein Hämosiderin.

*Retropharyngeale Absceßwand.* Breite Schicht vereiterndes Granulationsgewebe, leukocytäre Infiltration in den Gewebsspalten um die Gefäße der angrenzenden Muskeln und Bindegewebslager. Ab und zu eine Plasmazelle zwischen den Leukocyten.

Hypophyse, Schilddrüse, Nebennieren, Hoden, Magen und Darm zeigten histologisch keinen abnormen Befund.

*Knochenmark.* (Kein Ausstrich; nur Schnitte untersucht.) Äußerst dichtes, zellreiches Mark. Reticulum tritt ganz zurück. Nur die größeren Arterien von schmalem zellarmem Bindegewebe begleitet, in welchem auch als äußerst dünnwandige Schläuche meist kollabierte Venen liegen, während die Arterien dick blutgefüllt sind. Um kleinere Arterien öfters große Lymphknötchen, in deren Zentrum hyaline, schwach eosinophile, schollige Einlagerungen zwischen den Zellen. Die dichtgedrängten Zellen des übrigen Marks sind stark abgeplattet. Ihre Anordnung ist so, daß meist große Gruppen und Herde einzelner Zellgattungen nur wenig mit anderen untermischt sind. Die Zählung ist dadurch erschwert und ungenau.

Etwa 30% machen die reiferen, ortho- und polychromatischen Erythroblasten aus, meist große Formen mit Kernpyknose und Karyorhexis (keine sicheren Megaloblasten), sehr häufig in Mitose. Weitere etwa 10% stellen die etwas größeren Zellen mit basophil bis violett bis

graurötlich getöntem Plasma *(Pappenheim)*, etwas größerem, gleichmäßig grob strukturiertem Kern, welche oft in Haufen, Strängen und Doppelreihen mit Zellen der vorgenannten Gruppe zusammenliegen, wobei sich alle Übergänge finden. Karyorhexis hier seltener, Teilung offenbar amitotisch. Hier handelt es sich wohl um verschiedene Altersstufen der als Proerythroblasten bezeichneten Jugendformen.

Die Eosinophilen, vorwiegend Myelocyten, sind mit 10—15% beteiligt; in größeren Herden liegen sie so dicht, daß sie hier etwa $^1/_3$ aller Zellen ausmachen.

Den Rest bilden neutrophile Myelocyten und viele stab- und segmentkernige Leukocyten, zusammen mit vereinzelten kleinen Gruppen von Myeloblasten. Keine Hämosiderose.

Megakaryocyten, meist polymorphkernige, sind im Schnitt reichlich vorhanden.

*Leber.* Blutarmes Parenchym. Großtropfige Verfettung der Leberzellen in den Läppchenzentren. Kleine Gallengänge sind oft auf größere Strecken, wie injiziert, von Gallethromben ausgefüllt.

In den Lebercapillaren, zuweilen in kleinen Ausbuchtungen derselben, jedoch nicht zwischen Leberzellen, findet man mäßig ausgedehnte Blutbildungsherde: Gruppen und Reihen von großen polygonalen Zellen, meist mit stark basophilem Plasma und großem rundem, selten pyknotischem Kern; aber auch alle morphologischen Übergänge zwischen diesen Zellen und sicher erkennbaren, hämoglobinhaltigen Erythroblasten. Oxydasepositive Zellgruppen, meist Myelocyten, sind spärlich, einzelne Eosinophile nur sehr selten in der Blutbahn anzutreffen.

Das interstitielle Bindegewebe ist nicht vermehrt. Zwischen der Adventitia der Gefäße und dem Rand des Parenchyms findet man oft sehr zellreiche Herde, spindelförmige, ovale und einzelne große runde bis polygonale Zellen mit stark basophilem, teilweise körnigem Protoplasma (oxydasenegativ) und etwas hellerem nukleolenhaltigem Kern, aber auch neutrophile Myelo- und Leukocyten; dazwischen einzelne Plasmazellen und eosinophile Leukocyten. Einmal lagen in einem solchen Herd zwei typische Megakaryocyten.

Die *Kupffer*-Zellen sind groß, enthalten durchweg reichlich grobe runde Hämosiderinkörner, zuweilen auch normal gefärbte, ausgelaugte oder bei *Turnbull*-Reaktion dunkelblau gefärbte Erythrocytenscheiben. Phagocytierte Normoblasten sind nur sehr selten zu sehen. In den Leberzellen manchmal kleine Häufchen von Hämosiderinkörnern.

*Lymphknoten.* Ihr Bild ist nicht einheitlich. Sie sind erbsen- bis haselnußgroß. Immer ist die Kapsel glatt, gut abgegrenzt.

Histologisch sind zwei Gruppen deutlich zu unterscheiden:

Die erste mit mächtiger Vergrößerung der Markstränge gegenüber den weit auseinandergedrängten Sinus und Rindenknötchen. Diese zeigen keine Besonderheiten. Dagegen findet man im Mark ein äußerst

buntes Zellgemisch: viele Lymphocyten, reichlich neutrophile, spärlich eosinophile Myelo- und Leukocyten, einzelne sicher erkennbare basophile bis polychromatische Erythroblastengruppen neben anderen großen basophilen Zellen mit großen, lockeren, runden Kernen (Myeloblasten?). Megakaryocyten sind ziemlich häufig, oft mehrere nebeneinander.

In den schmalen Sinus überwiegen Lymphocyten, neben einzelnen der im Mark beschriebenen myeloischen Zellen. Die Endothelien nicht besonders verändert, keine Hämosiderose.

Hiervon völlig verschieden sind einzelne Lymphknoten aus der Umgebung des Milzstiels:

Die Rindenknötchen sind spärlich, klein, z. T. epitheloid degeneriert. Statt der soliden Markstränge breitet sich hier ein lockeres, außerordentlich stark vascularisiertes, zellreiches Reticulum aus, in welchem die Lymphocyten nur dicht um die Rindenknötchen stark überwiegen. Sonst findet man im Reticulum auffallend viele Erythroblasten und Eosinophile; diese besonders am Rand der Sinus, manchmal in dichten Gruppen, aber auch alle anderen Blut- und Markzellen; nur Megakaryocyten scheinen zu fehlen. Die hochgradig vermehrten Gefäße sind großenteils offenbar kleine Venen mit einer dünnen Wand, welcher innen oft ziemlich dicke Endothelzellen aufsitzen. Sie haben dann Ähnlichkeit mit kleinen Milzsinus, deren Stabzellen etwas geschwollen sind.

Die Sinus sind sehr weit, enthalten etwa gleich viele Erythrocyten wie Kernhaltige; unter diesen überwiegend Erythroblasten, sonst gegenüber den anderen Lymphknoten vermehrt Eosinophile. Die Sinusendothelien enthalten hier oft einzelne Hämosiderinkörner und phagocytierte Erythrocyten; selten sind mit roten Blutkörperchen beladene Makrophagen anzutreffen.

Im zentralen Sinus eines Lymphknotens direkt vom Milzstiel große Reihen von Erythroblasten mit Kernzerfallsfiguren.

*Milz.* Der erste Blick zeigt, daß dem Milztumor vor allem eine mächtige Vermehrung der Pulpa zugrunde liegt. Und zwar ist im Schnitt das Reticulum stärker beteiligt als die Sinus.

Die Trabekel sind verdickt, weit auseinandergedrängt und enthalten reichlich elastische Fasern und glatte Muskulatur. Oft sind sie seitlich oder endständig gegen das Reticulum unscharf abgegrenzt, indem sie große, strahlig aufsplitternde Faserbündel in dieses abgeben. Die Trabekelgefäße zeigen außer spärlichen subendothelialen eosinophilen Leukocyten in den Venenwänden keine Besonderheiten. Sehr auffallend jedoch sind die Veränderungen der lymphatischen Scheide, welche die Arterien vom Austritt aus den Trabekeln an begleitet. Sie stellt hier einen immer deutlich ausgebildeten bindegewebigen Mantel von verschiedener Weite und Dicke dar. Im präfollikulären Abschnitt ist er sehr dick, besteht aus enggefügten, vorwiegend längsparallelen, kollagen-elastischen Fasermassen, deren Züge sich nur an den Teilungsstellen durchkreuzen. Die

so eingefaßte Zone periarteriellen Reticulums ist fein- und weitmaschig, wo sie, wie normalerweise, nur Lymphocyten eingelagert enthält. Häufiger aber sind diese auf lange Strecken (bis 1 cm) fast vollständig durch Lager und Reihen von Erythroblasten aller Altersstufen und Erythrocyten ersetzt, zwischen denen sich außer zahlreichen eosinophilen Myelo- und Leukocyten nur sehr selten andere myeloische Zellen finden. Das Reticulum ist hier meist dichtmaschiger, z. T. von Bindegewebssträngen durchsetzt. Hämosiderinhaltige Reticulumzellen liegen manchmal dicht beisammen und zwischen zahlreichen Erythroblasten mit schlechter

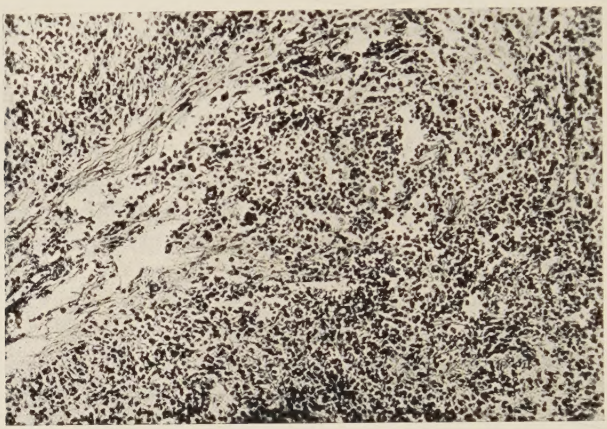

Abb. 2. *Malpighi*sches Körperchen. Am oberen Rand und in der linken Hälfte Stränge und kleine Gruppen größerer dunkler Zellen: Erythroblasten und Proerythroblasten. Vergr. 122mal.

Kernfärbung und Erythrocyten, reihen sich längs der Innenseite des Fasermantels aneinander und liegen auch zwischen dessen Faserbündeln. Manche enthalten phagocytierte Rote. In der Arterienwand nie Hämosiderin nachzuweisen. Reife *Malpighi*sche Körperchen mit Keimzentren sind spärlich vorhanden, meist zeigen sie hyaline Degeneration, zentrale Nekrosen und Blutungen. Dagegen findet man öfters langgezogene, z. T. große *solide* Knötchen ohne Veränderungen des Reticulum und der Gefäße, von rein lymphocytärem Zellcharakter. In ihrem Bereich ist der periarterielle Fasermantel ausgeweitet, im Querschnitt ein scharf begrenzter fibröser Ring mit meist typisch exzentrisch liegender Arterie. Die Außenzone ist durch einen breiten Streifen äußerst blutreichen Pulpareticulums dargestellt, in dessen vermehrten, sehr engen Maschen dichtgedrängt Blutkörperchen und sehr reichlich Kerntrümmer liegen. Die meisten Knötchen jedoch zeigen alle Grade von Fibroadenie im Sinne *Bantis*, meist zusammen mit Änderungen des zelligen Aufbaus. So treten, immer in der Randzone beginnend, manchmal breitere Schichten des Querschnitts einnehmend, besonders an der der Arterie gegenüber-

liegenden Seite, kleine Blutungen und dichte Gruppen und Reihen von Erythroblasten auf (Abb. 2).

In einigen Knötchen sind die Lymphocyten ganz ersetzt durch Mengen von Erythroblasten und Proerythroblasten mit dazwischenliegenden Erythrocyten. Auch Erythroblastenmitosen sieht man hier, allerdings selten. Follikelcapillaren waren in diesen Knötchen meist intakt nachweisbar. Einige Male lagen in diesen „erythroblastisch umgewandelten" Follikeln große, typische Megakaryocyten mit vielgestaltigen, segmentierten Kernen. Von anderen myeloischen Zellen sind darin nur eosinophile Leuko- und Myelocyten konstant anzutreffen, besonders in den Maschen der fibrösen Hülle und in engerer Umgebung der Zentralarterie. Eben hier sieht man auch immer hämosiderinhaltige Reticulumzellen in wechselnder Menge, etwas seltener sind sie in den arterienferneren Abschnitten der Randzone.

Die Sklerosierung der Milzkörperchen erstreckt sich nicht nur auf deren Inneres; auch die Außenzone wird davon erfaßt. Bei den nicht oder wenig veränderten behalten die kollagen-elastischen Fasern ihre Richtung parallel der Arterie bei. Das umgebende Pulpareticulum ist verdichtet, seine Fasern sind zart, aber vermehrt, die Sinus eng und ihre Reifenfasern vielfach verflochten und zusammengerückt.

Bei den Knötchen mit fortgeschrittener Fibroadenie ist nicht nur die Bindegewebshülle durch schräge, untereinander verflochtene, etwa in ihrer Fläche verlaufende Bindegewebsfasern verdickt, sondern diese strahlen auch sehr zahlreich in das Pulpareticulum aus und gehen in dicke präkollagene Fasern über. Es erscheint also die bei „jungen" Knötchen durch einfache Hyperplasie des Reticulums verdichtete Außenzone hier mehr und mehr fibrös umgebaut. Das Reticulum innerhalb des Knötchens zeigt diese Veränderungen in etwas geringerem Ausmaß.

Verfolgt man die Arterie weiter über den Knötchenabschnitt hinaus, so ordnen sich die lockeren periarteriellen Fasern wieder mehr parallel und sind weniger reichlich. In der Gegend der Aufteilung der sog. Pinselarterien teilen sich die Faserzüge mit dem Gefäßbaum und strahlen in das umgebende Reticulum aus, wobei sich die Bündel verschiedener Arterienäste bald wie die Trajektorien der Knochenspongiosa durchkreuzen, bald als äußerst dichte Netzwerke teilweise kollagener Fasern verflechten (Abb. 3).

In diesen fibrösen Bezirken findet man oft größere Nester beisammenliegender oxydasepositiver Zellen, vorwiegend neutrophile Myelocyten.

Der Zellgehalt des perifollikulären fibrösen Gewebes ist bunt, weist aber doch charakteristische Züge auf: neben diffus eingestreuten Blutzellen sieht man in kleinen Nischen Gruppen von großen basophilen Proerythroblasten und Erythroblasten, überall sehr reichlich Eosinophile, zwischen den Fasern Chromatinbröckel und manchmal hämosiderinhaltige länglich-spindelige Zellen.

Über die Pulpa ist bereits erwähnt, daß das Reticulum gegenüber der Norm allgemein verdichtet ist. Außer den beschriebenen Umbauvorgängen findet man nur noch ab und zu schmale, sich endständig aufsplitternde Züge aus dickeren, teilweise kollagenen, parallelen Fasern, die wohl als kleinste oder entstehende Trabekel anzusprechen sind; sonst keine Fibrose.

Die Sinusquerschnitte zeigen in ihrer Form nichts Besonderes. Gelegentlich sieht man gewucherte Endothelien mit Hämosiderinkörnern oder aufgenommenen Erythrocyten. Der Blutgehalt ist ganz verschieden;

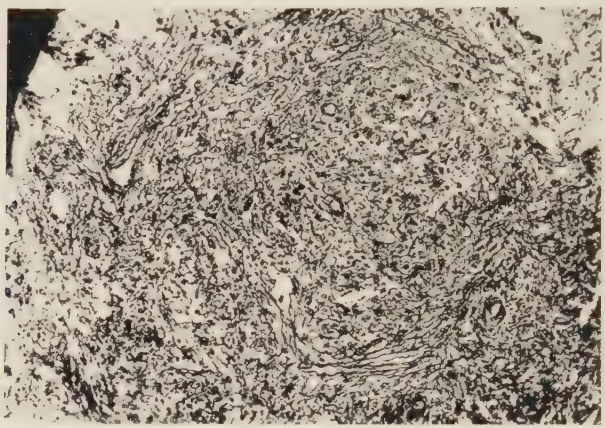

Abb. 3. Querschnitt durch das Verzweigungsgebiet einer Pinselarterie, mehrere Äste getroffen. Umschriebene stärkste Fibrose. Vergr. 101mal.

manche sind fast leer, kollabiert, andere dick blutgefüllt. Häufig sieht man Normo- und Makroblasten mit keulenförmig ausgezogenem Plasma und hantelförmig gestaltetem Kern, dessen eine Hälfte mit dem Plasma innerhalb, die andere Kernhälfte außerhalb der Sinuslichtung liegt. Ob diese „Durchwanderung" einem intravitalen Vorgang entspricht, wird schwer zu entscheiden sein. Andere Blutzellen boten diese Erscheinung nicht. Sonst in den Sinus reichlich Erythroblasten und andere unreife myeloische Zellen, wenige Lymphocyten, selten Eosinophile; nie Zellgruppen, die eine Vermehrung erkennen lassen.

Der Blutgehalt der Pulpa ist, soweit er sich am stückchenweise fixierten Material beurteilen läßt, am größten in einer ziemlich breiten Zone um die Lymphknötchen, sonst ziemlich gleichmäßig verteilt. Von Zellanhäufungen bestimmten Charakters innerhalb des Pulpareticulums sind noch zahlreiche kleine Gruppen verschieden reifer Erythroblasten und viele zerstreut liegende eosinophile Leuko- und Myelocyten (ohne besondere Lokalisation) zu erwähnen. Einzeln liegende Erythroblasten, neutrophile Leuko- und Myelocyten machen, diffus verstreut, die Mehr-

zahl der kernhaltigen Pulpazellen aus. Spärlich finden sich Plasmazellen, äußerst selten Megakaryocyten. Reticulumzellen mit phagocytierten Erythrocyten oder Hämosiderinkörnern sieht man ab und zu.

*Beurteilung der Befunde.* Die als akuter Infekt zum Tode führende retropharyngeale Phlegmone und der Lungenbefund als chronischer, vorwiegend katarrhalischer Infekt sind bei der Anfälligkeit der anämischen Kinder verständlich.

Die Verfettung im Herzmuskel und in der Leber ist als direkte Folge der Anämie anzusprechen (Anoxämie). Die Blutbildung in der Leber ist mengenmäßig nicht bedeutend. Bemerkenswert sind eher die vom hämolytischen Ikterus bekannten häufigen kleinen Gallethromben. Ob die Erythrophagie der Sternzellen und ihre Hämosiderose mit dem primären Krankheitsbild zusammenhängt, ist nicht sicher, da man diese Erscheinung im Verlauf schwerer Infektionskrankheiten öfters trifft, wenn auch nicht so ausgedehnt wie hier.

Im Vordergrund stehen die Organbefunde des Knochenmarks, der Milz und allenfalls der Lymphknoten.

Das Knochenmark befindet sich im Zustand größter erythropoetischer und sehr gesteigerter leukopoetischer Aktivität. Letztere ist wohl durch die schwere pyogene Infektion bedingt. Die Häufigkeit der Proerythroblasten erinnert stark an das Bild des Perniciosamarks, ähnlich wie sie auch von der Anaemia erythroblastica Cooley beschrieben ist (*Baty* u. a.). Bemerkenswert ist die hochgradige Vermehrung der Eosinophilen auf über doppelt normale Werte.

Von den Lymphknoten bietet die erste Gruppe das Bild der sog. myeloischen Umwandlung der Markstränge, die bei fast allen schweren Kinderanämien beobachtet wird. Die zweite Gruppe dürfte als sog. Blutlymphknoten mit stärkerer Blutabbaufunktion anzusprechen sein, doch unterscheiden sich unsere Befunde von den beschriebenen Formen durch die hier bestehende hochgradige Erythropoese. Bemerkenswert ist für sie wie für die erythroblastisch umgewandelten Milzkörperchen die Häufung der eosinophilen Leuko- und Myelocyten, besonders in Gegenden vermehrten Blutabbaus. Es sei hier nur an die Möglichkeit eines kausalen Zusammenhangs in dieser räumlichen Zuordnung der Befunde und an die Erfahrung erinnert, daß man mit Einspritzung von Erythrocyten örtliche Gewebseosinophilie erzeugen konnte *(Askanazy)*. Welche Rolle dabei den Eosinophilen zukommt, wissen wir nicht.

Der histologische Aufbau unserer Milz weist charakteristische Züge der *Banti*-Milz, aber auch solche des angeborenen und erworbenen hämolytischen Ikterus *(Eppinger)* und der Anaemia erythroblastica Cooley (*Baty* u. a.) auf, stimmt jedoch mit keinem der dort beschriebenen Bilder überein. Solange Entstehung und Bedeutung dieser Einzelbefunde im Gesamtbild der Krankheit unklar sind, bleiben daher Vergleiche oder Einordnungsversuche willkürlich und zwecklos.

Wir versuchen also lediglich, die auffallendsten Merkmale unseres Milztumors herauszustellen und dabei einige Zusammenhänge aufzuweisen:

1. *Hyperplasie des trabekulären Stützgewebes* im weiteren Sinn, nämlich Aufsplitterung *(Dürr)* und Neubildung von Trabekeln im Pulpareticulum, Ausbildung eines kollagen-elastischen Fasersystems von streng arterienparalleler Anordnung im Bereich des Gefäßbaums zwischen Trabekel- und kleinen Pulpaarterien mit Verstärkung und Auflösung im Verzweigungsgebiet der Pinselarterien. Aus der klaren Form dieser Strukturen darf geschlossen werden, daß es sich hier um eine Anpassung an eine erhöhte mechanische Beanspruchung des Reticulums (nämlich Dehnung und Verschiebung) längs der Arterien handelt, wie sie jede stärkere Schwankung im Füllungszustand der Milz mit sich bringt.

Es ist naheliegend, daß die starke periarterielle und umschriebene Pulpafibrose im Verzweigungsgebiet der Pinselarterien besonders bei plötzlichem Überangebot von Blut zu einer Drosselung der kleinen Pulpaarterien führt. Diese würde den von *Eppinger* für den hämolytischen Ikterus verantwortlich gemachten Mechanismus der Ableitung des Blutstroms in die freie Pulpa auslösen. So wäre das in unserem Falle beobachtete raschere Fortschreiten der Anämie nach größeren Transfusionen erklärlich.

2. An den *Malpighischen Körperchen* sind die frischen degenerativen Veränderungen (zentrale Blutung, Nekrose, hyaline Degeneration) wahrscheinlich Folgen des akuten schweren Infekts.

Die Ausbildung kleinerer solider Knötchen von rein lymphocytärem Zellcharakter mit scharf begrenzter, zarter fibröser Hülle beweist, daß die *Regenerationsfähigkeit* des lymphatischen Apparats erhalten ist *(Groll* und *Krampf)*. Daß diese Milzknötchen auch noch funktionstüchtig sind, ist an dem breiten Hof mit Hyperplasie und Hyperämie des Reticulums zu erkennen.

Neben verschiedenen Graden von *Sklerosierung* weisen viele *Malpighi*sche Körperchen aber auch — stets vom Rand her zentral- und stielwärts sich ausbreitende — Blutung und *Infiltration mit Erythroblasten* auf, letztere bis zum vollständigen Ersatz des lymphatischen Gewebes. Die Vermehrung der Erythroblasten innerhalb der Knötchen ist sichergestellt. Die Einwanderung der Erythroblasten und Erythrocyten in das Knötcheninnere setzt einen normalerweise nicht vorhandenen oder nicht nachgewiesenen Flüssigkeitsstrom von der Pulpa her voraus (vielleicht die Ableitung des infolge hochgradiger Verdichtung des umgebenden Pulpareticulums erschwerten Abflusses in die Sinus). Dabei bleiben rote Blutkörperchen in den dichten Maschen des Reticulums hängen; sie zerfallen oder werden phagocytiert. Ihre Abbauprodukte könnten einerseits über Schädigung des Reticulums zu örtlicher Fibrose („Sklerose") führen *(Jäger)*, andererseits die immer an der Innenseite

der periarteriellen und perifollikulären Bindegewebsschichten lokalisierte starke Hämosiderose verursachen. Daran sind auch die innerhalb der „lymphatischen Scheide" wuchernden Erythroblasten und entstehenden Erythrocyten beteiligt, welche hier keinen Anschluß an die Blutbahn finden und in Massen an Ort und Stelle zerfallen oder phagocytiert werden. So wird die in ihrem Ausmaß zuweilen an *Gandy-Gamna*sche Knötchen erinnernde, stets gleich angeordnete Hämosiderose erklärlich (Abb. 4).

Die von endothelartigen, hämosiderinhaltigen Zellreihen begrenzten Gewebsspalten in der „lymphatischen Scheide" dürften den von *Jäger*

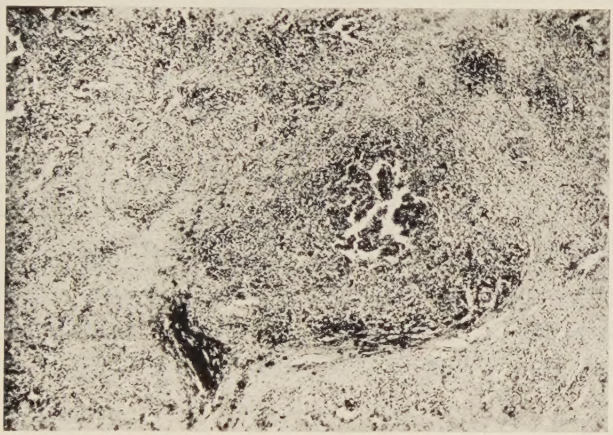

Abb. 4. Großes *Malpighi*sches Körperchen, unten „Stiel". Umgebende Pulpa hyperämisch (hell); von rechts oben randständig einsickernde Blutung, starke Hämosiderose (schwarz) an der Innenfläche der Faserhülle mit Fortsetzung in die präfollikuläre periarterielle Zone. Gefrierschnitt; Turnbull, Carmin. Vergr. 47mal.

für die Trabekel nachgewiesenen, in jenem höheren Abschnitt geforderten Lymphgefäßen entsprechen. Ihnen würden dann wohl auch die im zentralen Sinus eines Lymphknotens am Milzhilus massenhaft vorgefundenen Erythroblasten entstammen.

Zur kausalen Genese des Krankheitsbildes konnten die vorliegenden Untersuchungen nichts beitragen. Unsere pathologisch-anatomischen Kenntnisse der verschiedenen Erythroblastenanämien reichen noch nicht aus, deren formale Genese zu klären oder auch nur ätiologisch und klinisch verschiedene Gruppen sicher zu trennen. Wir haben daher und wegen der Mehrdeutigkeit des klinischen Bildes darauf verzichtet, diesen Fall unter eine der eingangs erwähnten „Erythroblastosen" einzureihen.

*Zusammenfassung.*

Es wird über den pathologisch-anatomischen Befund und histologische Untersuchungen an einem Fall von angeborener Erythroblastose mit

Andeutung von Hydrops und großem Milztumor berichtet, der sich als progrediente hämolytische Anämie von makrocytärem Charakter entwickelte. Auf Transfusionen verschwanden die Erythroblasten anfangs aus dem Blut, doch rezidivierte die Anämie oft auffallend rasch; später traten auch wieder Erythroblasten auf. Exitus mit $1^1/_4$ Jahren an interkurrentem Infekt.

Das Knochenmark zeigte neben sekundär bedingter vermehrter Leukocytose hochgradig gesteigerte Erythropoese mit Vermehrung der Proerythroblasten sowie der Eosinophilen.

In der Leber war die überwiegend rote Blutbildung verhältnismäßig gering. Die kleinen Gallengänge enthielten regelmäßig Gallethromben.

Die hyperplastischen Lymphknoten ließen zwei Gruppen erkennen: 1. mit einfacher sog. myeloischer Metaplasie der Markstränge, 2. mit hochgradiger Hyperplasie der Sinus, vorwiegend erythropoetischer Umwandlung und stärkster Vascularisierung der Markstränge, Erythrophagie in den Sinus.

Die Milz war sehr vergrößert, zeigte Hyperplasie des trabeculären und periarteriellen Bindegewebes, Hyperplasie und Hyperämie des Pulpareticulums, Sklerosierung der Milzknötchen nach *Banti*, teilweise Verdrängung des lymphatischen Gewebes durch erythropoetische Wucherungen, damit zusammenhängend umschriebene stärkere Hämosiderose in den Lymphknötchen und dem Innern der periarteriellen Scheide.

Es wird eine Deutung einzelner Befunde versucht.

---

## Schrifttum.

*Askanazy, M.:* Knochenmark. In *Henke-Lubarschs* Handbuch der speziellen pathologischen Anatomie und Histologie, 1926. — *Baty, Blackfan, Diamond:* Amer. J. Dis. Childr. **43**, 705 (1932). — *Baty, M.:* New England J. Med. **203**, 319 (1930). — *Cooley, Th.* and *Pearl Lee:* Amer. J. Dis. Childr. **43**, 705 (1932). — *Dürr, R.:* Beitr. path. Anat. **72**, 418 (1924). — *Eppinger, H.:* Die hepatolienalen Erkrankungen. — *Gierke, E. v.:* Virchows Arch. **275**, 330 (1930). — *Fanconi:* Mschr. Kinderheilk. **68**, 129 (1937). — *Groll* u. *Kramf:* Zbl. Path. **31**, 145 (1920). — *Heilmeyer, L.:* Erg. inn. Med. **55**, 320 (1939). — *Hueck, W.:* Verh. deutsch. path. Ges. **1927**, 238. — 23. Tagg Verh. deutsch. path. Ges. **1928**, 7. — *Jäger, E.:* Virchows Arch. **299**, 552 (1937). — *Lehndorff, H.:* Z. Kinderheilk. **56**, 429 (1934). — Erg. inn. Med. **50** (1936); **52**, 611 (1937). — *Lubarsch, O.:* Pathologische Anatomie der Milz. *Henke-Lubarschs* Handbuch der speziellen pathologischen Anatomie und Histologie, 1926. — *Matsui, Yoshio:* Beitr. path. Anat. **60**, 271 (1915). — *Naegeli, O.:* Blutkrankheiten und Blutdiagnostik, 1931. — *Rautmann:* Beitr. path. Anat. **54**, 332 (1912). — *Schmidt, M. B.:* Mschr. Kinderheilk. **68** (1937). — *Willi, H.:* Mschr. Kinderheilk. **68**, 228 (1937).

Path. Inst. des Städt. Krankenhauses München-Schwabing.

## Lebenslauf.

Am 26. Februar 1912 wurde ich in Talhausen, Kreis Rottweil a. N., als Sohn des Schlossers August Hattler geboren. Ich besuchte die dortige Volksschule 4 Jahre, dann 9 Jahre die Oberrealschule Rottweil a. N., wo ich Ostern 1931 absolvierte. Meine 2 ersten medizinischen Semester studierte ich in Wien, 3 in Würzburg, die 6 klinischen Halbjahre in München. Das medizinische Staatsexamen bestand ich hier im Herbst 1936. Mein praktisches Jahr leistete ich vom 5. Januar 1937 bis 4. Januar 1938 an der Inneren und Chirurgischen Abteilung des Städtischen Krankenhauses München-Schwabing ab. Im Anschluß daran arbeitete ich hier als Volontärassistent 3 Monate auf der Chirurgischen Abteilung, seitdem $1^1/_2$ Jahre am Pathologischen Institut.

---

Meinem verehrten Chef, Herrn Professor Dr. *L. Singer*, bin ich für die Überlassung des Themas und die verständnisvolle Anregung und Unterstützung bei der Ausarbeitung zu größtem Dank verpflichtet.